

## Boyunda Akut Bilateral Şişlikle Gelen Bir Hasta

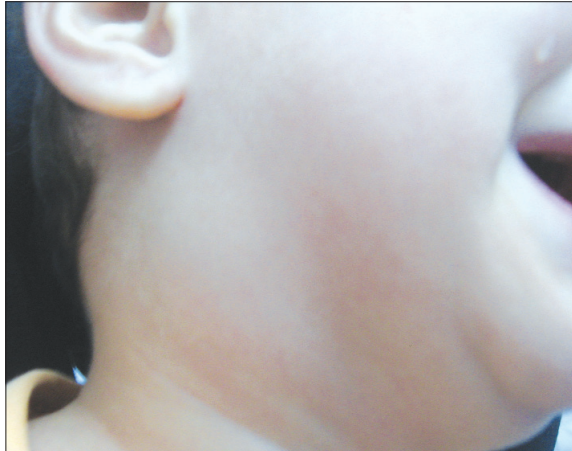### A Patient with Bilateral Cervical Swelling

Sedat Işıkay, Mustafa Büyükavcı

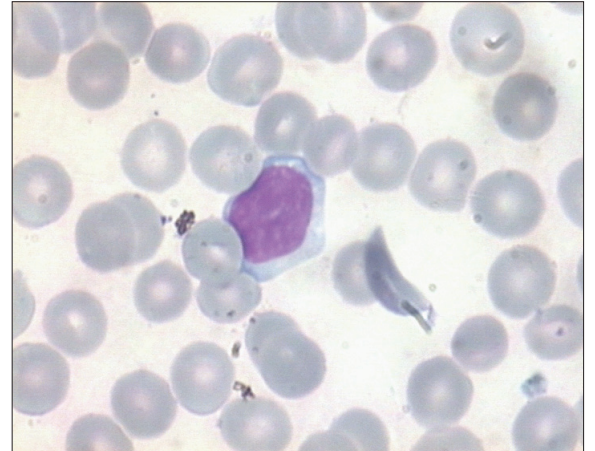
Atatürk Üniversitesi Tıp Fakültesi Çocuk Sağlığı ve Hastalıkları Anabilim Dalı  
Süleyman Demirel Sağlık Merkezi Yakutiye Araştırma Hastanesi, Erzurum, Türkiye

İki yaşında erkek hasta boynunun her iki yanında şişlik olması şikayeti ile hastanemiz aciline getirildi. on gündür şikayeti olan hastanın, prenatal ve natal öyküsünde özellik yoktu; soygeçmişinde anne ve baba arasında akrabalık olmadığı, kardeş ölüm hikayesi ve ailede önemli hastalık bulunmadığı öğrenildi. Fizik muayenesinde; genel durumu iyi, bilinç açık, sağ submandibüler ve servikal alanda en büyüğü yaklaşık 30x10 mm ebatlarında olmak üzere, lastik kıvamında, hareketli, iyi sınırlı, multipl sayıda ve bilateral lenfadenomegalileri mevcuttu (Şekil 1). Hastanın tonsilleri hiperemik, hipertrofik ve üzerinde eksuda mevcuttu. Ayrıca yumuşak damakla sert damağın birleşim hattında peteşiyal döküntüleri gözlemlendi. Dalak midklaviküler hatta kot kavsi altında keskin kenarlı ve yumuşak kıvamda yaklaşık 3 cm ele geliyordu. Vücut ateşi: 36.5°C, so-

lunum sayısı: 24/dk, nabız: 76/dk, vücut ağırlığı: 11 kg ( 25-50 P), boy: 84 cm (50-75 P) olan hastanın laboratuvar incelemesinde; Hb: 11.8 g/dl, Lökosit sayısı: 23900/mm<sup>3</sup> (Periferik kan yaymasında; % 10 polimorfonükleer lökosit, %60 lenfosit, %30 reaktif lenfosit) (Şekil 2), Trombosit sayısı: 183000/mm<sup>3</sup> saptandı. CRP: 0,5 mgr/dl, eritrosit sedimentasyon hızı: 50 mm/saat, AST: 37 U/L, ALT: 17 U/L, Ca: 10 mg/dL, P: 4,2 mg/dL, LDH: 401 U/L, Ürik asit: 3,7 mg/dL idi. İdrar incelemesi normaldi. Boğaz ve kan kültüründe üreme olmadı. Hastanın yatışının 3. gününde ateşinin 39°C olduğu ve izleyen günlerde yüksek değerlerde seyrettiği görüldü. Yatışının 4. gününde hastanın özellikle gövdesinden başlayan ve ekstremitelere doğru yayılım gösteren maküler tarzda döküntüsü olduğu gözlemlendi. Bu hastada tanınız nedir?



Şekil 1.



Şekil 2.

**Yazışma Adresi**  
**Correspondence Address**  
Dr. Sedat Işıkay  
Atatürk Üniversitesi  
Tıp Fakültesi Çocuk Sağlığı  
ve Hastalıkları Anabilim Dalı  
Süleyman Demirel Sağlık  
Merkezi Yakutiye Araştırma  
Hastanesi. 1. kat.  
Erzurum, Türkiye  
Tel.: +90 442 236 12 12  
Gsm: +90 505 691 13 70  
E-posta:  
dr.sedatisikay@mynet.com.tr

**Not: Olgunun tartışması 171. sayfada devam etmektedir.**