



# Prader Willi Sendromlu Bir Bebekte *Papiliotrema (Cryptococcus) laurentii* Fungemisi

## *Papiliotrema (Cryptococcus) laurentii* Fungemia in an Infant with Prader Willi Syndrome

Zeynep Gökçe Gayretli Aydın<sup>1</sup>(ID), Esra Özkaya<sup>2</sup>(ID), İlknur Tosun<sup>2</sup>(ID)

<sup>1</sup> Karadeniz Teknik Üniversitesi, Çocuk Enfeksiyon Hastalıkları Bilim Dalı, Trabzon, Türkiye

<sup>2</sup> Karadeniz Teknik Üniversitesi, Mikrobiyoloji Anabilim Dalı, Trabzon, Türkiye

**Makale atfı:** Gayretli Aydın ZG, Özkaya E, Tosun İ. Prader Willi sendromlu bir bebekte *Papiliotrema (Cryptococcus) laurentii* fungemisi. J Pediatr Inf 2023;17(1):57-60.

### Öz

Daha önce *Cryptococcus laurentii* olarak bilinen *Papiliotrema laurentii*, son derece nadir bir insan patojenidir. *P. laurentii*'nin klinik bulguları deri lezyonlarından fungemiye kadar geniş bir spektrumda olabilir. *P. laurentii* fungemisi, özellikle kemoterapi, kortikosteroid tedavisi alan, HIV enfeksiyonu, kalıcı santral venöz kateteri ve prematürite gibi risk faktörleri olan hastalarda son derece nadir olarak bildirilmiştir. Bu yazıda *P. laurentii* fungemisi gelişen Prader Willi Sendromlu bir olgu sunuldu. Flukonazol tedavisine rağmen hastadan bir gün arayla alınan kan kültürlerinde üç kez maya izole edildi. Flukonazol tedavisi amphotericin B (5 mg/kg) tedavisine değiştirildi. Kan kültüründe üreme olmadıktan sonra iki hafta daha tedaviye devam edildi. Klinik durumu düzelen hasta herhangi bir komplikasyon olmadan taburcu edildi. Bildiğimiz kadarıyla, bu immün-kompetan bir bebekte *P. laurentii* fungemisinin ilk örneğidir.

**Anahtar Kelimeler:** *Papiliotrema laurentii*, *Cryptococcus laurentii*, fungemi, çocuk

### Abstract

*Papiliotrema laurentii*, previously known as *Cryptococcus laurentii*, has rarely been diagnosed as the etiological pathogen able to cause human infections. Clinical manifestations of *P. laurentii* ranges from skin lesions to fungemia. *P. laurentii* fungemia has been reported extremely rare, especially in patients with risk factors such as chemotherapy, corticosteroids, HIV infection, indwelling central venous catheter and prematurity. This study aimed to report a case of fungemia due to *P. laurentii* in an infant with Prader Willi Syndrome. Despite fluconazole treatment, yeast was isolated three times from blood cultures taken one day apart. Fluconazole was switched to liposomal amphotericin B (5 mg/kg) therapy and continued for two weeks after the first report of unyielded *Papiliotrema laurentii*. The patient's clinical condition improved and was discharged home without any complication. To the best of our knowledge, this is the first case of *P. laurentii* fungemia in an immunocompetent infant.

**Keywords:** *Papiliotrema laurentii*, *Cryptococcus laurentii*, fungemia, pediatric

### Giriş

*Cryptococcus* türleri kapsüllü, basidiomycetous mayalardır. Kriptokokozun patojenik mayaları şu anda iki türde sınıflandırılmaktadır: *C. neoformans* ve *C. gattii*. Neoformans olmayan kriptokoklar, daha önce *Cryptococcus laurentii* olarak bilinen

*Papiliotrema laurentii*, *C. albidus* daha az virülandır ve nadiren hastalığa neden olduğu bildirilmiştir (1,2). Bununla birlikte, neoformans olmayan *Cryptococcus* spp.'ye bağlı enfeksiyon insidansında özellikle edinilmiş immün yetmezlik sendromu (AIDS) ve diğer immün yetmezlikli kişilerde artış olmuştur. *P. laurentii*'nin klinik belirtileri cilt lezyonlarından fungemiye ka-

#### Yazışma Adresi/Correspondence Address

Zeynep Gökçe Gayretli Aydın

Karadeniz Teknik Üniversitesi,  
Çocuk Enfeksiyon Hastalıkları Bilim Dalı,  
Trabzon-Türkiye

E-mail: zggayretli@gmail.com

Geliş Tarihi: 12.04.2022

Kabul Tarihi: 05.08.2022

Çevrimiçi Yayın Tarihi: 31.03.2023

©Telif Hakkı 2023 Çocuk Enfeksiyon Hastalıkları ve Bağışıklama Derneği.  
Makale metnine www.cocukenfeksiyon.org web sayfasından ulaşılabilir.

dar değişir. Prader Willi sendromlu (PWS) bir süt çocuğunda *Papiliotrema (Cryptococcus) laurentii*'ye bağlı fungemi olgusu sunuyoruz.

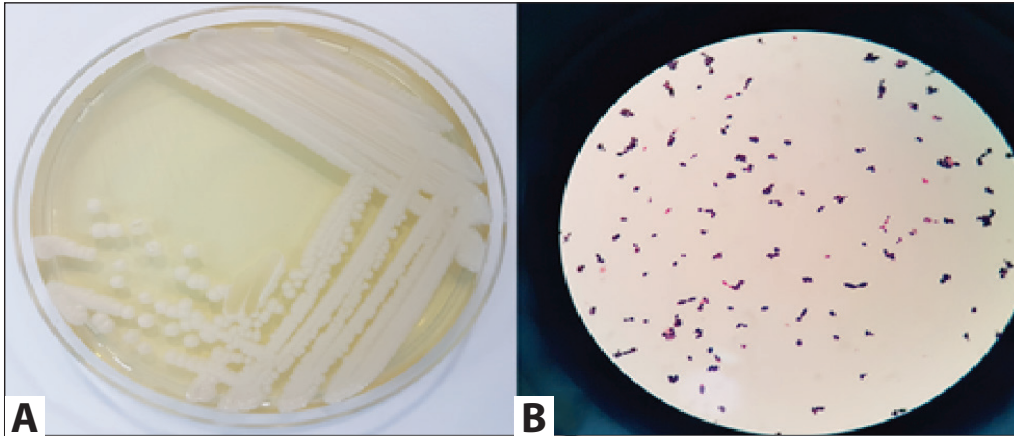
### Olgu Sunumu

PWS (15q11-q13 delesyonu) tanılı beş aylık erkek süt çocuğu ishal, kusma ve ateş şikayetleri ile acil servise başvurdu. Başvuru sırasında ateşi 38.8°C idi, gergin cilt, kuru mukoz ve çökük gözler kaydedildi. Laboratuvar analizlerinde beyaz kan hücresi (WBC) sayısı 15.540/mm<sup>3</sup> (%72 polimorfonükleer lökosit, %20 lenfosit, %8 monosit), hemogloblin (Hb) 10.2 g/dL, trombosit sayısı 332.000/mm<sup>3</sup>, kan üre nitrojeni (BUN) 62 mg/dL, serum kreatinin 1.13 mg/dL, Na 150 mEq/L, K 3.2 mEq/L eritrosit sedimentasyon hızı (ESR) 26 mm/saat, C-reaktif protein (CRP) 1.24 mg/dL, pH 7.16 HCO<sub>3</sub> 9.1 mmol/L idi. Dışkı analizinde gaytada gizli kan ve lökosit yoktu. Dışkıda adenovirüs ve rotavirüs antijeni negatifti. Gayta kültüründe üreme yoktu. İntravenöz sıvı ve ampirik seftriakson tedavisi başlandı. Yatışından yedi gün sonra hastanın genel durumu düzeldi, ancak yatışının 12. gününde ateşi 39°C'ye yükseldi. CRP ve prokalsitonin düzeyi sırasıyla 5.51 mg/dL (<0.5 mg/dL) ve 0.68 µg/L (<0.5 µg/L) arttı. Lökositoz (WBC, 17.350/mm<sup>3</sup>; %21 bant formları) ve trombositopeni (trombosit sayısı, 52.000/mm<sup>3</sup>) gelişti. Nozokomiyal sepsis düşünülerek tedavisi meropenem olarak değiştirildi. Bu tedaviye rağmen ateşi devam etti ve kan kültüründe maya üremesi bildirildi. Meropenem tedavisine flukonazol eklendi. Flukonazol tedavisine rağmen bir gün arayla alınan kan kültürlerinde üç kez maya üremesi bildirildi. *Papiliotrema (Cryptococcus) laurentii* izolatları başlangıçta Gram boyamada görüldü. Sabouraud glukoz agarda alt kültürlendi ve geleneksel yöntemlere ek olarak hem karbonhidrat asimilasyon reaksiyonları (20C AUX; bioMérieux, Marcy l'Etoile, Fransa) hem de matris yardımcı lazer desorpsiyonu (MALDI-TOF MS) (Bruker Daltonics, BD, Bremen, Almanya) ile tanımlandı. Mikroskopide, psödohip içermeyen küresel ve uzun tomurcuklanan maya benzeri hücreler gösterildi. Çini mürekkebi testi, kapsüllü maya için pozitif (Şekil 1A ve B). Flukonazol, vorikonazol,

amfoterisin B, anidulafungin ve kaspofungine karşı in vitro duyarlılık testleri Klinik ve Laboratuvar Standartları Enstitüsü (CLSI) standartlarına göre Sensititre® YeastOne (TREK Diagnostic System, East Grinstead, Birleşik Krallık) kullanılarak yapıldı (3). İzolatların MİK değerleri vorikonazol için ≥8 mg/L, posakonazol için ≥8 mg/L, amfoterisin B için 2 mg/L, anidulafungin için 0.12 mg/L, mikafungin için 0.06 mg/L, kaspofungin için 0.12 mg/L, itrakonazol için ≥16 mg/L, flukanazol için ≥256 mg/L ve flusitozin için 0.5 mg/L idi. Kan kültüründe *P. laurentii* üremesi üzerine hasta immün yetmezlik açısından araştırıldı. IgA= 34 mg/dL (5-48 mg/dL), IgG= 684 mg/dL (374-789 mg/dL), IgM= 99 mg/dL (29-107 mg/dL), IgE= 38.5 mg/dL ve anti-HIV negatif bulundu. Flukonazol tedavisi amfoterisin B tedavisine değiştirildi. Tedavinin ikinci gününde alınan kan kültürü negatifti ve hasta iyileşti. Lipozomal amfoterisin B tedavisi, ilk persistan *Papiliotrema (Cryptococcus)* üremesinden sonra iki hafta boyunca devam etti. İzleminin üçüncü yılında immüno-globulin düzeyleri ve IgG alt grupları, lenfosit alt grupları, aşı antikor yanıtları (pnömokok ve tetanoz), kompleman (C3, C4, AP50, CH50) dahil olmak üzere tüm immünolojik bulguları normaldi. Serum TSH, serbest T4 düzeyi normaldi, anti-nükleer antikor, anti ds-DNA antikorları, anti tiroid peroksidaz antikor, anti tiroglobulin antikorları negatifti.

### Tartışma

*Basidiomycetous* kapsüllü bir maya olan *Papiliotrema (Cryptococcus) laurentii*, güvercinlerin dışkılarında ve kloakal örneklerinde bulunur. *Papiliotrema (Cryptococcus) laurentii* nadiren insan enfeksiyonlarına neden olabilen etiyolojik patojen olarak teşhis edilmiştir. *Cryptococcus* genellikle inhalasyondan sonra sindirim sistemi veya yaralı deri yoluyla insan vücudunu işgal eder. Kapsüllenmiş maya hücreleri, giriş portalından kan dolaşımı yoluyla vücudun diğer bölgelerine kolayca taşınır. *Papiliotrema (Cryptococcus)* enfeksiyonu ile ilişkili risk faktörleri kemoterapi, kortikosteroidler, HIV enfeksiyonu, kalıcı santral venöz kateter (SVK) ve prematüredir (2). Hastamızda bu risk faktörlerinden hiçbiri yoktu. Neoformans dışı



Şekil 1. A.B *C. laurentii* kolonileri içeren Sabouraud dekstroz agar ve tomurcuklanmış maya hücrelerini ifade eden Gram boyama.

fungemi vakalarının çoğu nozokomiyal olarak edinilmiştir ve kalıcı SVK ve nötropeni ile ilişkilendirilmiştir. Hastamızda ne SVK ne de nötropeni mevcuttu.

Bakteriyel ve rotaviral gastroenterit sonrası bakteriyemi iyi belgelenmiştir. Rotavirüs gastroenteritini komplike eden kandidemi son derece nadir olarak bildirilmiştir. Akut gastroenterit sırasında sekonder bakteriyemi ve fungeminin kesin mekanizmalarının patofizyolojisi belirsizliğini korumakta olup muhtemelen çok faktörlüdür. Akut gastroenterit sırasında bağırsak mukozasının tahribatının, özellikle küçük bebeklerin nispeten savunmasız bağırsak duvarında, bakterilerin kana girmesi için bir yol sağlaması muhtemeldir (4). Hastamız güvercin dışkısı ile yakın temas bildirmemesine rağmen inhale edilen kriptokok basidiosporları gastroenterit nedeniyle bütünlüğü bozulan bağırsak duvarından kan dolaşımına geçmiş olabilir.

On iki yıllık bir dönemde 201 pediyatrik fungemi içeren çok merkezli bir çalışmada, etiyoloji, risk faktörleri, antifungal duyarlılık ve sonuçlar değerlendirilmiştir. Yenidoğanlarda, kanserli çocuklarda ve yoğun bakım hastalarında en fazla saptanan mantar %69.9 ile *Candida albicans* olmuştur. Non-*albicans Candida* %25.1 hastada saptanmıştır. Çok merkezli bu çalışmada çok nadir olarak sadece bir hastada *P. laurentii* izole edildiği bildirilmiştir (5).

*Papiliotrema (Cryptococcus) laurentii*'nin klinik belirtileri cilt lezyonlarından fungemiye kadar değişir. Bugüne kadar kutanöz, peritoneal, pulmoner, yayılmış ve oküler *P. laurentii* enfeksiyonlarını içeren olgu sunumları olmuştur. Daha önce *P. laurentii* ile yedi fungemi olgusu bildirilmiştir. Bunlardan ikisi prematüre yenidoğandı. Amfoterisin B uygulandıktan ve santral venöz kateter çıkarıldıktan sonra hastalarda iyi bir sonuç elde edildi. Non-Hodgkin Lenfoma (NHL) ve akut miyeloid lösemi (AML) tanılı hastaların kanından izole edilen *Papiliotrema (Cryptococcus) laurentii* yayınlandı. NHL'li hasta primer hastalık nedeniyle kaybedildi, AML'li hasta amfoterisin B tedavisi ve kateterin çıkarılmasından sonra iyileşti (1). Agresif immüno-supresif tedavi gören, membranoproliferatif glomerülofriti olan genç bir erkekte başka bir *P. laurentii* fungemi vakası bildirilmiştir. Flukonazol tedavisine rağmen septik ateşi ve mikrobiyolojik kan testleri pozitifliği devam ettiği için itrakonazol ile tedavi edilmişti (6). Ancak literatürde oldukça nadir görülen *P. laurentii* menenjitli olgular bildirilmiştir. Altı aydır kronik baş ağrıları olan 59 yaşındaki bir erkek hastaya *P. laurentii* meningoensefalit teşhisi konulmuştur. Hasta HIV negatif ve herhangi bir immüno-supresif hastalığı yoktu. Hastada tespit edilen tek risk güvercin pisliği maruziyeti olan bir çiftçi olmasıydı. Literatürde *P. laurentii* menenjitli dört olgu daha vardır, ancak bunların üçü HIV pozitifdir (7). Kemoterapi, kortikosteroidler, HIV enfeksiyonu, kalıcı santral venöz kateter ve prema-

türite gibi altta yatan hastalıklar ve predispozan risk faktörleri bu olgularda önemli rol oynamış gibi görünmektedir. Ancak hastamızda altta yatan bir risk faktörü yoktu. Hastamız, İngilizce literatürde bildirilen PWS'li ilk immün kompetan *P. laurentii* fungemi olgusudur.

Prader-Willi sendromu, 15q11-q13 bölgesinde bir veya daha fazla anneden geçen/babadan eksprese edilen genin ifadesinin olmamasından kaynaklanır. PWS zeka geriliği, boy kısalığı, hipotoni, derin hiperfaji, obezite, küçük eller ve ayaklar ve hipogonadizm ile karakterizedir. Isı düzensizliği enfeksiyon hastalıklarını maskeleyebilir ve PWS'li bazı küçük çocukların enfeksiyon hastalığından ve/veya septik şoktan çok kısa bir süre içinde öldükleri bildirilmiştir. Literatürde PWS ile bilinen bir immün yetmezlik durumu tanımlanmamıştır (8). Diyabetes mellitus (DM) hastalığın bir bileşenidir ve immüno-supresyona neden olabilir, ancak hastamızda DM yoktur. Ayrıca eşlik eden immün yetmezlikler açısından immün yetmezlik testleri normaldi.

Ganglionöroblastomlu bir hastanın kanından flukonazole dirençli *P. laurentii*'nin izole edildiği bildirilmiştir. Hasta amfoterisin B tedavisine iyi yanıt vermiştir. Neoformans olmayan kriptokoklara ilişkin sınırlı in vitro veriler, non-neoformans kriptokokların flukonazol ve flusitosine dirençli olabileceğini ve in vitro olarak amfoterisin B ve birkaç azole duyarlı olduğunu ve neoformans olmayan kriptokosemi için her iki antifungal ajan sınıfının da kullanılabileceğini göstermektedir (9). Biz, nükseden *P. laurentii*'ye amfoterisin B ile iyi yanıt aldık.

Literatürde, *P. laurentii* fungemisi olan tüm hastalarda predispozan faktör ve altta yatan immün yetmezlik vardı. Bildiğimiz kadarıyla bu, immünokompetan bir bebekte *P. laurentii* fungemisinin görüldüğü ilk rapordur. Sekonder fungemi oranı son derece düşük olmasına rağmen akut gastroenterit ve inatçı veya tekrarlayan ateşi olan çocuklardan kan kültürleri alınmalıdır. Kan kültürlerinden elde edilen sonuçlar, yaşamı tehdit eden bu komplikasyonların önlenmesini sağlamak için değerli olabilir.

**Hasta Onamı:** Hasta onamı alınmıştır.

**Hakem Değerlendirmesi:** Dış bağımsız.

**Yazar Katkıları:** Fikir ve Tasarım - ZGGA; Dizayn - ZGGA; Denetleme - ZGGA, EO, İT; Kaynaklar - ZGGA, EO; Veri toplanması ve/veya işlenmesi - ZGGA, İT; Analiz ve/veya yorum - ZGGA, EO, İT; Literatür taraması - ZGGA, EO, İT; Yazıyı yazan - ZGGA; Eleştirel İnceleme - GİB, AY, EO, İT.

**Çıkar Çatışması:** Yazarlar çıkar çatışması bildirmemişlerdir.

**Finansal Destek:** Yazarlar bu çalışma için finansal destek almadıklarını beyan etmişlerdir.

**Kaynaklar**

1. Liu XZ, Wang QM, Göker M, Groenewald M, Kachalkin AV, Lumbsch HT, et al. Towards an integrated phylogenetic classification of the Tremellomycetes. *Stud Mycol* 2015;81:85-147. <https://doi.org/10.1016/j.simyco.2015.12.001>
2. Shankar EM, Kumarasamy N, Bella D, Renuka S, Kownhar H, Suniti S, et al. Pneumonia and pleural effusion due to *Cryptococcus laurentii* in a clinically proven case of AIDS. *Can Respir J* 2006;13:275-8. <https://doi.org/10.1155/2006/160451>
3. CLSI. Reference method for broth dilution antifungal susceptibility testing of yeasts. 4<sup>th</sup> ed. In: CLSI standard M27. Wayne, PA: Clinical and Laboratory Standards Institute; 2017.
4. Gözmen S, Sükran Gözmen K, Apa H, Aktürk H, Sorguç Y, Bayram N, et al. Secondary bacteremia in rotavirus gastroenteritis. *Pediatr Infect Dis J* 2014;33:775-7. <https://doi.org/10.1097/INF.0000000000000324>
5. Krcmery V, Laho L, Huttova M, Ondrusova A, Kralinsky K, Pevalova L, et al. Aetiology, antifungal susceptibility, risk factors and outcome in 201 fungaemic children: Data from a 12-year prospective national study from Slovakia. *J Med Microbiol* 2002;51:110-6. <https://doi.org/10.1099/0022-1317-51-2-110>
6. Furman-Kuklińska K, Naumnik B, Myśliwiec M. Fungaemia due to *Cryptococcus laurentii* as a complication of immunosuppressive therapy-a case report. *Adv Med Sci* 2009;54:116-9. <https://doi.org/10.2478/v10039-009-0014-7>
7. Castro-Lainez MT, Deliz-Aguirre R, Antunez D, Cruz-Codina M, Cahuayme-Zuniga L, Vitale K, et al. *Cryptococcus laurentii* meningitis in a non-HIV patient. *IDCases* 2019;30;18:e00612. <https://doi.org/10.1016/j.idcr.2019.e00612>
8. Schrandner-Stumpel CT, Curfs LM, Sastrowijoto P, Cassidy SB, Schrandner JJ, Fryns JP. Prader-Willi syndrome: Causes of death in an international series of 27 cases. *Am J Med Genet A* 2004;124A:333-8. <https://doi.org/10.1002/ajmg.a.20371>
9. Averbuch D, Boekhoult T, Falk R, Engelhard D, Shapiro M, Block C, et al. Fungemia in a cancer patient caused by fluconazole-resistant *Cryptococcus laurentii*. *Med Mycol* 2002;40:479-84. <https://doi.org/10.1080/mmy.40.5.479.484>